



SIDO PER LA SALUTE DEL BAMBINO

"Introduzione del progetto e descrizione corsi"



L'approccio plurispecialistico in età evolutiva, mette in luce la necessità di sviluppare ed incrementare sempre di più l'aggiornamento professionale e lo scambio culturale tra operatori del settore. In quest'ottica la SIDO, in collaborazione con le società scientifiche di area pediatrica (SIP, FIMP e SIPPS) e con la SIOI, da tempo porta avanti un'attività culturale di formazione ed informazione per il pediatra sulle problematiche orto-pedodontiche del bambino ormai nota quale "Alfabetizzazione". Il testo Odontoiatria per il Pediatra e la produzione di un poster dedicato al progetto testimoniano concretamente l'iniziativa. Il successo degli incontri già avvenuti, sia come numero di partecipanti, sia per le tematiche svolte, ha consentito a numerosi Pediatri di famiglia di poter dialogare con gli specialisti del nostro settore ed intervenire precocemente su alcune problematiche del bambino. Un vantaggio importante è quello di dare anche al genitore un'informazione corretta sulla necessità ed i tempi di intervento. I corsi teorico-pratici al pediatra sono caratterizzati da un "core" in cui vengono illustrati gli aspetti fisiologici della dentizione e le malocclusioni ad alta priorità di trattamento; a completamento della formazione vengono illustrati esempi clinici. La parte pratica prevede un'esercitazione su modelli delle arcate in gesso che riproducono le malocclusioni riscontrabili nel bambino.

Il sito internet della SIDO, in maniera chiara e dettagliata, fornisce informazioni sulle sedi e modalità dello svolgimento dei corsi che quest'anno sono stati organizzati dopo aver eseguito una calibratura dei formatori con un format unico su tutto il territorio nazionale.

L'attenzione viene sempre più rivolta anche al genitore affinché possa ricevere delle informazioni corrette sull'Ortodonzia intercettiva. Oltre al materiale già scaricabile dal sito SIDO, è possibile consultare anche un breve *form* che sintetizza l'aspetto fisiologico e patologico dell'occlusione del bambino fruibile per una più efficace comunicazione con i genitori.

Il *form* riprende lo schema didattico proposto ai corsi per i pediatri per uniformare il più possibile l'informazione e renderla proattiva. Questo impegno della SIDO rappresenta un valore aggiunto allo sviluppo della prevenzione ortodontica nel bambino.

Dr. Claudio De Nuccio
Presidente SIDO

Prof.ssa Antonella Polimeni
Delegata Nazionale SIDO Corsi Regionali Pediatri

CALENDARIO 2008 CORSI PER PEDIATRI

CORSI TEORICO-PRATICI PER PEDIATRI DI FAMIGLIA

Il Bilancio di salute orale orto-pedodontico



CALENDARIO 2008

	6 SETTEMBRE Genova - StarHotel President
	13 SETTEMBRE Milano - Aula di Anatomia Patologica dell'Università degli Studi
	13 SETTEMBRE Bari - Hotel Majesty
	27 SETTEMBRE Catanania - Katane Palace Hotel
	27 SETTEMBRE Padova - Università degli Studi
	3 OTTOBRE Napoli - Hotel Royal Continental
	3 OTTOBRE Siena - Centro Didattico - Policlinico "S. Maria alle Scotte"
	17 OTTOBRE Roma - Clinica Odontoiatrica dell'Università La Sapienza
	8 NOVEMBRE Teramo - Sala Convegni dell'Ordine dei Medici e degli Odontoiatri
	8 NOVEMBRE Olbia - Aula di formazione della ASL - Presidio ospedaliero "Giovanni Paolo II"
	15 NOVEMBRE Reggio Emilia - Sala Convegni "Ottocento" della Nuova Cantina di Albinea Canali

I programmi degli eventi saranno disponibili sul sito

Sei un pediatra? Partecipa ai corsi SIDO per pediatri di famiglia

www.sido.it

nella sezione
Formazione Pediatri
Eventi Formativi Pediatri 2008.

Per maggiori informazioni
contattare
la Segreteria SIDO al
numero 0256808224

NEWSLETTER PEDIATRI

SIDO PER LA SALUTE DEL BAMBINO

CASO CLINICO—Morso crociato, asimmetrie



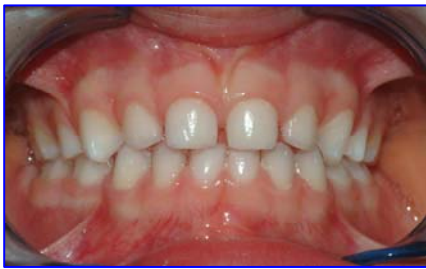Prof.ssa Antonella Polimeni



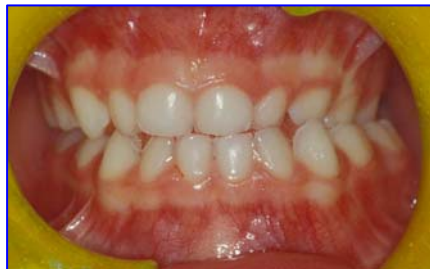Dr. Gaetano Ierardo

La terapia ortodontica intercettiva viene considerata una terapia precoce nel bambino con finalità di prevenzione. Un intervento precoce può, infatti, eliminare da subito una problematica oclusale per favorire uno sviluppo armonico delle arcate dentarie. Alla luce di queste considerazioni, appare particolarmente interessante osservare che, tra le malocclusioni che possono interessare la dentatura decidua, il morso crociato posteriore rappresenta una tra le più frequenti malocclusioni e presenta un consenso quasi unanime tra gli Autori sulla necessità di un suo intercettamento quanto più precoce e tempestivo possibile. La necessità, quindi, di una sua individuazione precoce, coinvolge necessariamente anche la figura del Pediatra, quale operatore sanitario che segue il bambino dal momento della nascita.

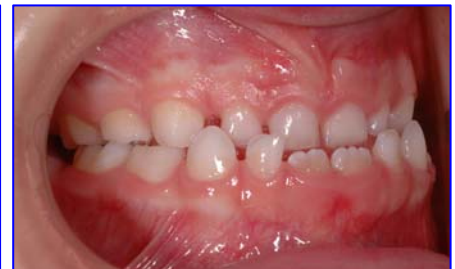Il termine morso crociato (cross-bite) indica in generale un'alterazione del rapporto che i denti antagonisti delle due arcate presentano in occlusione. Possiamo trovare un morso crociato anteriore, se i denti coinvolti sono gli incisivi, e un morso crociato posteriore, se sono invece coinvolti gli elementi del settore posteriore (canini, premolari e molari). Il morso crociato posteriore può essere poi ulteriormente distinto in bilaterale o monolaterale.



Occlusione normale

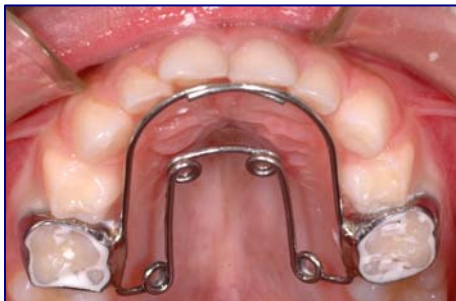

Cross bite posteriore con deviazione mandibolare

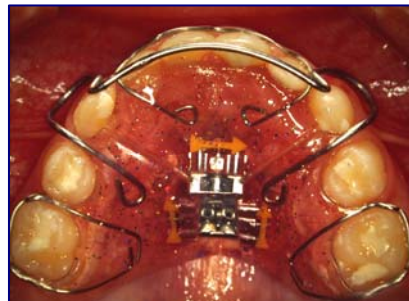


Cross bite anteriore

Il morso crociato può essere provocato solamente da una anomalia dentale; è presente quindi solo un'anomala inclinazione degli elementi dentali; oppure da contatti dentali anomali (precontatti) che determinano una deviazione mandibolare conseguente, si parla allora di morso crociato funzionale. Spesso è il risultato di una contrazione scheletrica dell'arcata superiore legata ad squilibri muscolari tra la lingua e la muscolatura periorale (labbra e guance). La lingua esercita, con la sua funzione, una stimolazione molto importante per la crescita del palato. In casi di abitudine viziata quale respirazione orale o deglutizione atipica, la lingua assume spesso una postura bassa con insufficiente stimolazione del palato; il risultato sarà una contrazione trasversale del mascellare superiore, che si manifesta clinicamente con il morso crociato. Un'ulteriore complicanza legata al cross bite è la presenza concomitante di una deviazione mandibolare evidenziata clinicamente da una non coincidenza delle linee mediane incisive superiore ed inferiore. La deviazione mandibolare, se non corretta tempestivamente, può predisporre allo sviluppo di una asimmetria scheletrica della mandibola. Quindi il morso crociato con deviazione mandibolare rappresenta una indicazione assoluta per un intervento precoce.



Dispositivo di espansione fisso



Dispositivo di espansione rimovibile

"Sapienza" Università di Roma
U.O.C. di Odontoiatria Pediatrica

NEWSLETTER PEDIATRI

SIDO PER LA SALUTE DEL BAMBINO
DISARMONIE SUL PIANO TRASVERSALE: *IL CROSS-BITE*



Prof.ssa Paola Cozza

Introduzione

Con il termine di cross-bite si identifica l'inversione dei normali rapporti occlusali tra i denti dell'arcata superiore e quelli dell'arcata inferiore nei settori anteriore, laterale o posteriore. L' inversione può interessare uno solo o più denti (Fig. 1).

Le cause più frequenti sono l'*ereditarietà* che, come per altre patologie, gioca senza dubbio un ruolo universalmente riconosciuto; anche le *alterazioni congenite*, come ad esempio la labio-palatoschisi, sono fattori particolarmente rilevanti. Infine i disturbi del metabolismo, le infezioni o i traumi possono causare ipoplasia o arresto della crescita dei mascellari e dell'articolazione temporo-mandibolare.

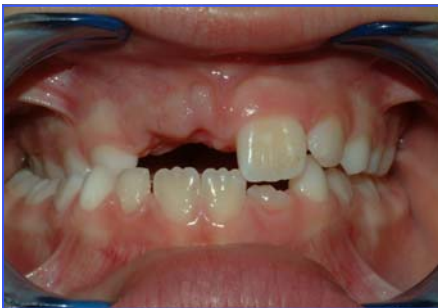

Fig. 1 cross-bite monolaterale destro

Tra i *fattori locali* possiamo indicare alcune *anomalie dentali* in grado di provocare modificazioni della crescita trasversale a carico del mascellare o più semplicemente una relazione trasversalmente scorretta che può indurre morso crociato con scivolamento mandibolare.

In dentizione decidua la maggior parte delle condizioni di cross-bite monolaterale posteriore è attribuibile ad interferenze cuspidali ed in particolare a precontatti dei canini decidui, con conseguente laterodeviiazione mandibolare.

Qualsiasi *alterazione funzionale* infine, come la respirazione orale, la suzione del dito o del ciuccio, la deglutizione atipica, in grado di modificare l'equilibrio orofacciale presente tra la muscolatura interna (lingua) e quella esterna (guancia e labbra), condiziona l'eruzione degli elementi dentali (e particolarmente dei decidui) oltre ad influenzare la struttura delle basi ossee.

Definizione

E' possibile distinguere la disarmonia di tipo trasversale in: *dento-alveolare*, *scheletrica* e *mista*. La forma *dento-alveolare* si realizza quando le inclinazioni palatali dei denti mascellari e dei relativi processi alveolari sono alterate.

Il *cross-bite* è *scheletrico* quando gli assi dentali sono corretti, mentre risultano modificate le valutazioni basali. Si può assistere ad un iposviluppo che interessa esclusivamente il mascellare superiore, mentre la mandibola è nella norma, più raramente ad un mascellare normale per forma e dimensioni ed una mandibola prognatica.

Se il *cross-bite* è di tipo *misto*, infine, coinvolge entrambe le forme sopramenzionate, con una malposizione occlusale correlata alla problematica scheletrica.

Sia la forma dento-alveolare che la forma scheletrica possono essere associate a deviazioni funzionali della mandibola.

Un cross-bite funzionale comporta sempre una deviazione della linea mediana inferiore, un'asimmetria nei rapporti interocclusali, con relazione sagittale di II classe nel lato con crossbite e di I classe nel lato opposto (o rispettivamente I e III), e una alterazione dei normali rapporti tra condilo e fossa glenoide. Nel tempo, il rimodellamento delle superfici articolari determina un consolidamento della latero-deviazione e asimmetria scheletrica, con deviazione del mento omolaterale al cross-bite e possibile comparsa di problemi algico disfunzionali a carico dell'articolazione temporo-mandibolare.

Solo occasionalmente può essere rilevato un cross-bite monolaterale vero privo di scivolamento mandibolare.

Da un punto di vista clinico, la malocclusione che ne consegue, se di tipo dentale, coinvolge singoli elementi o gruppi di denti, se di tipo scheletrico, coinvolge le strutture mascellari, che si presentano alterate nella forma e nella loro dimensione. Si nota una riduzione dei diametri trasversi dell'arcata superiore particolarmente a livello intercanino con una caratteristica forma a "V".

La scelta terapeutica

Le motivazioni al trattamento precoce del cross-bite si fondano, al di là dell'elevata prevalenza e della scarsa capacità clinica di "self-correcting", sulla quantità di alterazioni dento-scheletriche che si possono realizzare nel corso del tempo.

Un trattamento ortodontico di successo per tutte le disarmonie dento-scheletriche necessita di:

un esame dei possibili momenti eziologici: funzionali, muscolari, locali propriamente dento-alveolari o scheletrici strutturali; una definizione della sede della dismorfosi: mascellare o mandibolare a predominanza dento alveolare o scheletrica della patologia;

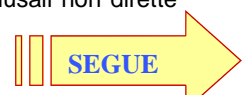
una considerazione dell'entità di deviazione dei parametri dento-facciali alterati rispetto alla norma (per una diagnosi differenziale con il trattamento ortodontico chirurgico);

una valutazione dell'età del soggetto e del potenziale di recidiva dopo la fase attiva della terapia e della contenzione.

Se l'armonia trasversale persiste nel corso della crescita si determinano effetti negativi sullo sviluppo e sulla funzione dell'articolazione con alterazione dell'equilibrio forma-funzione.

Se la disarmonia neuromuscolare conseguente alla acquisita postura mandibolare in laterodeviiazione funzionale nel soggetto in crescita, può realizzare una disarmonia facciale con sviluppo mandibolare asimmetrico e problematiche algido-disfunzionali con spasmo e dolore muscolare dovuto allo shift mandibolare in chiusura.

In conseguenza al mancato trattamento precoce del cross-bite posteriore oltre alla compromissione estetica e funzionale articolare, possiamo aggiungere a livello dentale la presenza di faccette di usura, alterazione del normale sviluppo delle arcate e dei relativi processi alveolari e possibile compromissione del parodonto per l'azione di forze occlusali non dirette lungo l'asse dentale.



Segue NEWSLETTER PEDIATRI

SIDO PER LA SALUTE DEL BAMBINO

DISARMONIE SUL PIANO TRASVERSALE: *IL CROSS-BITE*

Gli obiettivi della terapia pertanto, in un paziente con deficit trasversale sono:

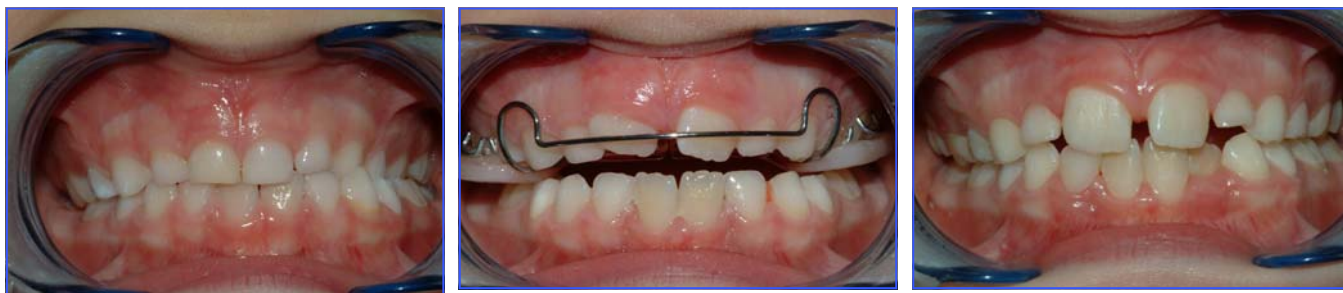- ripristinare corretti rapporti trasversali del mascellare superiore in modo da realizzare un'occlusione stabile;
- riposizionare la mandibola così che la sua crescita venga modulata da fattori ambientali equilibrati;
- controllare la funzione linguale e respiratoria.

Numerosi sono i dispositivi di cui il clinico può avvalersi e la cui scelta deriva strettamente dalla valutazione diagnostica.

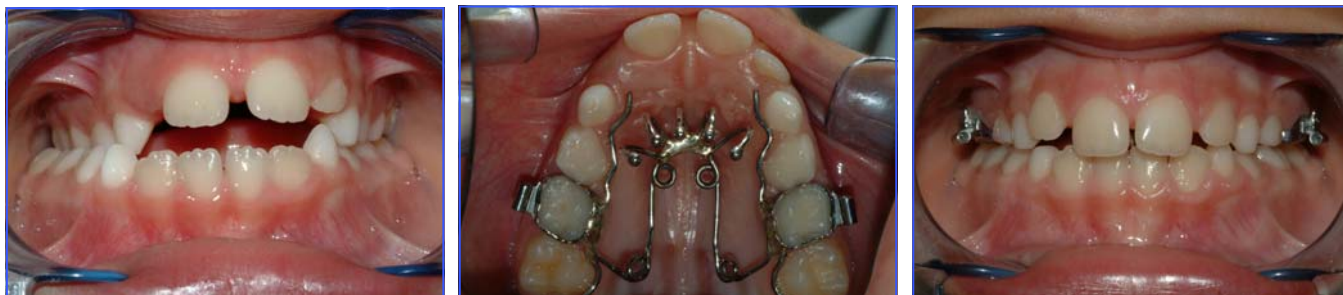Il molaggio selettivo in dentizione decidua è il primo approccio terapeutico nella prevenzione e riduzione di un cross-bite.

Le contrazioni dento-alveolari di media entità nei soggetti più giovani possono essere risolte mediante semplici placche rimovibili con vite centrale di espansione (Figs. 2-3-4) o, qualora si prediligia una apparecchiatura fissa, mediante il quad-helix (Figs 5-6-7).

Quando il cross-bite è legato a problematiche scheletriche, per un mascellare stretto o per una mandibola relativamente ampia, la risoluzione deve essere affidata alla espansione rapida della sutura medio palatina, terapia ortopedica estremamente valida in dentizione mista per la risoluzione di discrepanze trasversali che, se non precocemente intercettate e corrette, possono portare all'instaurarsi di laterodeviazioni mandibolari funzionali e nel tempo a gravi danni a livello scheletrico e articolare

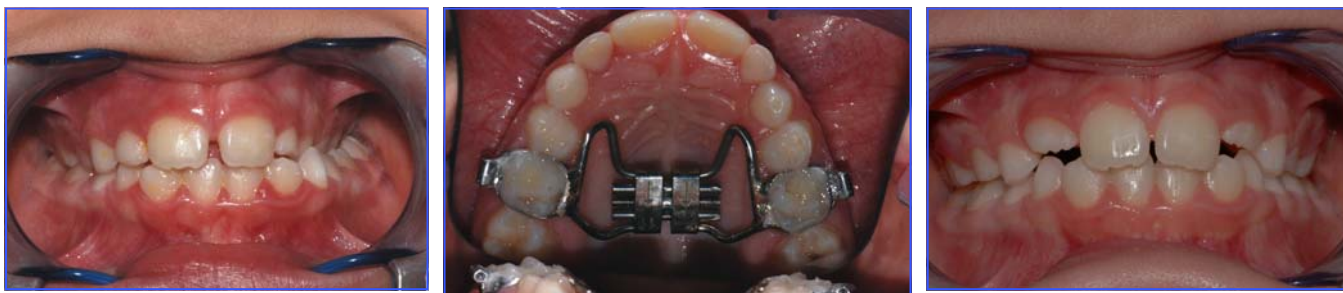

Figs. 2-3-4 cross-bite monolaterale sinistro corretto con placca rimovibile con vite centrale di espansione



Figs. 5-6-7 cross-bite monolaterale destro con laterodeviazione funzionale con open-bite conseguente ad abitudine alla suzione del dito corretto con quad helix con griglia

(Figs 8-9-10). Se il cross-bite è invece legato a problematiche trasversali di tipo funzionale, la terapia deve interessare non solo l'aspetto statico del problema, ma anche quello dinamico, mediante apparecchiature in grado di controllare la muscolatura periorale e/o linguale nella postura e nell'atto deglutitorio.



Figs. 8-9-10 cross.bite monolaterale sinistro con deficit trasversale del mascellare corretto con espansione rapida della sutura medio palatina